

GIUSEPPE FEDRIZZI, *Problemi attuali in materia di cheratoplastica*, in «Atti della Accademia Roveretana degli Agiati. Contributi della Classe di Scienze Fisiche, Matematiche e Naturali [Fasc. B]» (ISSN: 1124-0342), s. 6 v. 8 (1968), pp. 23-34.

Url: <https://heyjoe.fbk.eu/index.php/atagb>

Questo articolo è stato digitalizzato dal progetto ASTRA - *Archivio della storiografia trentina*, grazie al finanziamento della Fondazione Caritro (Bando Archivi 2021). ASTRA è un progetto della Biblioteca Fondazione Bruno Kessler, in collaborazione con Accademia Roveretana degli Agiati, Fondazione Museo storico del Trentino, FBK-Istituto Storico Italo-Germanico, Museo Storico Italiano della Guerra (Rovereto), e Società di Studi Trentini di Scienze Storiche. ASTRA rende disponibili le versioni elettroniche delle maggiori riviste storiche del Trentino, all'interno del portale [HeyJoe](#) - *History, Religion and Philosophy Journals Online Access*.

This article has been digitised within the project ASTRA - *Archivio della storiografia trentina* through the generous support of Fondazione Caritro (Bando Archivi 2021). ASTRA is a Bruno Kessler Foundation Library project, run jointly with Accademia Roveretana degli Agiati, Fondazione Museo storico del Trentino, FBK-Italian-German Historical Institute, the Italian War History Museum (Rovereto), and Società di Studi Trentini di Scienze Storiche. ASTRA aims to make the most important journals of (and on) the Trentino area available in a free-to-access online space on the [HeyJoe](#) - *History, Religion and Philosophy Journals Online Access* platform.

Nota copyright

Tutto il materiale contenuto nel sito [HeyJoe](#), compreso il presente PDF, è rilasciato sotto licenza [Creative Commons](#) Attribuzione–Non commerciale–Non opere derivate 4.0 Internazionale. Pertanto è possibile liberamente scaricare, stampare, fotocopiare e distribuire questo articolo e gli altri presenti nel sito, purché si attribuisca in maniera corretta la paternità dell’opera, non la si utilizzi per fini commerciali e non la si trasformi o modifichi.

Copyright notice

All materials on the [HeyJoe](#) website, including the present PDF file, are made available under a [Creative Commons](#) Attribution–NonCommercial–NoDerivatives 4.0 International License. You are free to download, print, copy, and share this file and any other on this website, as long as you give appropriate credit. You may not use this material for commercial purposes. If you remix, transform, or build upon the material, you may not distribute the modified material.



GIUSEPPE FEDRIZZI

PROBLEMI ATTUALI IN TEMA DI CHERATOPLASTICA

Mi è sembrato degno di interesse fare una messa a punto dello stato attuale della cheratoplastica poiché da qualche anno in tale settore, come pure è accaduto per i trapianti di altri organi, si sono fatti enormi progressi di ordine tecnico ed in campo biologico.

A tali progressi scientifici si oppone purtroppo ancora una carenza di materiale umano destinato al trapianto, unanimemente segnalata, condizionata da ingiustificate perplessità e timori che vengono spesso manifestati dai familiari alla richiesta di eventuale donazione della cornea.

Tali motivi mi hanno indotto a trattare l'argomento del trapianto corneale, augurandomi che tale lavoro si concreti in un contributo di aggiornamento scientifico e spiani la via alla realizzazione pratica di tali interventi, che tuttora si praticano con difficoltà.

DEFINIZIONE DI CHERATOPLASTICA E CENNI STORICI

I primi tentativi sperimentali di trapianto corneale risalgono a più di un secolo fa, quando Franz Riesinger li sperimentò sulla cornea del coniglio, mentre la prima operazione eseguita sulla cornea umana sembra risalire al 1844 per opera di R. Kissam di New York. Negli anni successivi seguirono numerosi tentativi, ma con esiti quasi sempre disastrosi per l'opacamento della cornea trapiantata, con successiva espulsione del lembo per complicanze settiche.

Spetta ad Helsenig di Praga il merito di avere messo a punto una tecnica ricca di promesse per il futuro, che fu poi applicata da vari operatori, ma con risultati piuttosto modesti. Fu coll'avvento dei sulfa-

midici e degli antibiotici e con il perfezionamento tecnico degli strumenti chirurgici e dei materiali di sutura, con le migliori conoscenze biologiche e con la messa a punto del microscopio operatorio, che l'intervento di cheratoplastica è diventato oggi un'operazione di routine, che si esegue con tutta tranquillità e che rimane uno dei più affascinanti interventi in campo oculistico.

Per cheratoplastica s'intende la sostituzione di parte della cornea opacata con un disco di cornea trasparente.

Si distinguono i seguenti tipi di cheratoplastica:

- 1) La cheratoplastica totale profonda;
- 2) La cheratoplastica parziale profonda;
- 3) La cheratoplastica superficiale o lamellare.

La *cheratoplastica totale*, cioè l'innesto di un'intera cornea, è una operazione indicata in casi eccezionali, di estrema difficoltà tecnica e che nella maggior parte dei casi è seguita da gravi complicazioni. Raramente si ottiene da tale intervento un risultato soddisfacente.

La *cheratoplastica parziale profonda* (o penetrante) sostituisce parte della cornea opaca con un dischetto del diametro di circa 6-8 mm. a tutto spessore. È l'intervento che dà i migliori risultati dal punto di vista funzionale, specialmente per quanto concerne i lembi relativamente piccoli. La contenzione è attualmente assicurata da una serie di punti in seta sottilissima che si danno generalmente in numero pari ai millimetri del diametro corneale trapiantato.

Nei casi coronati da migliore successo non è raro ottenere un visus corrispondente a 7-8/10. L'aspetto a distanza di tempo dell'occhio che ha subito un trapianto perforante parziale è quello di una cornea più o meno opacata di aspetto grigiastro, come quello di un vetro smerigliato, che ospita al centro in corrispondenza del campo pupillare, un dischetto assolutamente trasparente delimitato dalla cornea opaca da un esile anello cicatriziale bianco che non disturba affatto l'acutezza visiva, ma viceversa, fungendo da foro stenopeico, rende più nitida la capacità visiva dell'operato (vedi fig. 1 e la: casistica personale) e fig. 2.

Per *cheratoplastica lamellare* (totale o parziale) si intende la sostituzione degli strati anteriori della cornea resi opachi da un complesso patologico od opacati fin dalla nascita, con un sottile strato di cornea trasparente prelevato o dal cadavere o dall'animale. Tale operazione è entrata molto più tardi nel novero degli interventi oculistici classici per opera specialmente della Scuola Francese.

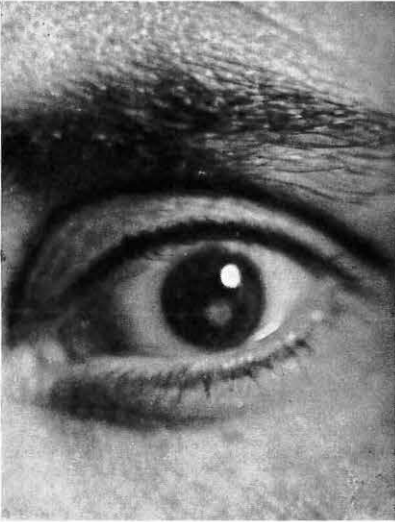

Fig. 1 a

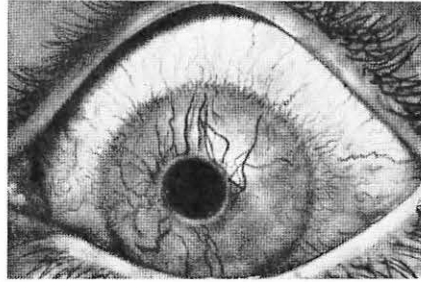


Fig. 2

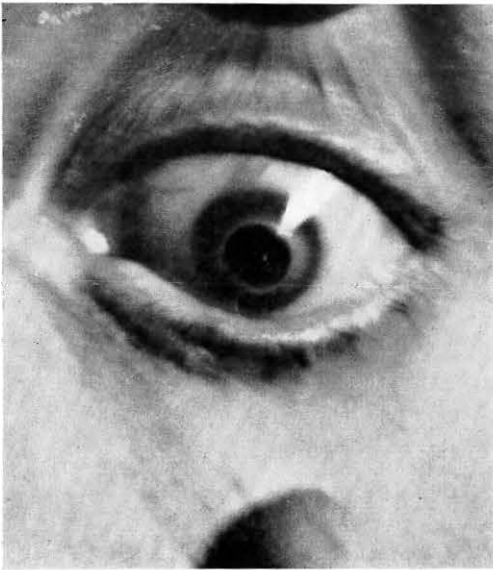

Fig. 1 b

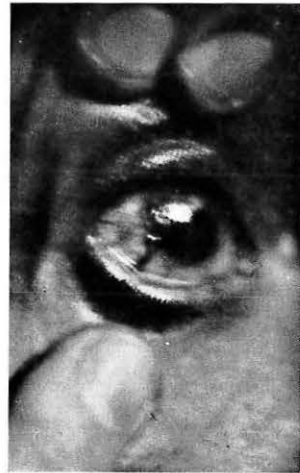

Fig. 3

Il procedimento, che consiste nell'asportazione di una lamella superficiale opaca della cornea e nella sostituzione con una equivalente di cornea trasparente, ha indicazioni particolari di ordine sia terapeutico che ottico, che saranno più avanti considerate; sebbene l'acutezza visiva ottenibile da tale operazione non sia così elevata come quella raggiungibile con l'intervento a tutto spessore, la semplicità relativa della tecnica ed i minori rischi operatori, fanno della cheratoplastica lamellare un intervento estremamente prezioso, le cui indicazioni vanno sempre più allargandosi. Sia per la tecnica della cheratoplastica profonda, che per quella lamellare, la preparazione del lembo da innestare e quella della cornea ospite si esegue con uno speciale trapano a sezione circolare estremamente tagliente che serve a delimitare con perfetta regolarità lembo e cornea ospitante.

ETEROINNESTI CORNEALI

La relativa carenza di materiale umano unanimamente lamentata ha indotto molti operatori a sperimentare per il trapianto della cornea l'occhio di animali che per ovvie ragioni è facilmente disponibile.

Dal punto di vista biologico e culturale il problema degli eteroinnesti (trapianto di tessuti di specie diversa) è un argomento di alto interesse per lo studio di fenomeni biologici ed immunologici che indirettamente possono interessare di riflesso anche il campo della chirurgia degli omotrapianti (innesto di tessuti provenienti da individui della stessa specie).

Dal punto di vista pratico, la soluzione del problema degli eteroinnesti, la conoscenza delle reazioni biologiche relative, e l'esatta messa a punto delle indicazioni chirurgiche faciliterebbero assai il problema della reperibilità del materiale da innestare sulle cornee opacate.

I primi tentativi di innestare tessuto corneale di animali sulla cornea umana, risalgono a parecchi decenni, ma i primi risultati ottenuti furono negativi (Fuchs, Migitot, ecc.). Negli ultimi anni l'interesse per gli eteroinnesti si è rinnovato e si sono raggiunti notevoli risultati pratici, con la possibilità di realizzare l'impiego del tessuto corneale eterologo e di stabilire con precisi elementi clinici le indicazioni e i limiti di tale intervento.

La *specie del donatore e del ricettore* influiscono sulla vitalità e sul destino dell'eteroinnesto: man mano che la specie del donatore è zoologicamente più lontana da quella del ricettore, la reazione da parte

dell'ospite tende lentamente a diminuire. Tale constatazione rappresenta il frutto di una notevole massa di ricerche sperimentali e cliniche dirette a studiare il comportamento del lembo innestato e la reazione della cornea ospitante.

È noto che l'ospite reagisce all'introduzione dell'innesto eterologo con la produzione di anticorpi specifici che sono svelabili con adatti esami di laboratorio nel siero dell'animale di esperimento, a partire dal decimo giorno dopo il trapianto. Ciò è stato dimostrato anche per il trapianto eterologo di cornea nell'uomo.

Dal punto di vista pratico *l'eteroinnesto* nell'uomo si effettua utilizzando cornee di vitello o di cavallo adeguatamente preparate e conservate, talvolta anche a lungo con metodiche perfettamente messe a punto. Il sistema che Payrau ha recentemente messo a punto e che è quasi unanimamente accettato, consiste nella disidratazione della cornea ottenuta con gel di silicio; tale metodica ha il grande pregio della sicurezza e della semplicità. Dal punto di vista biologico, sembra che il tessuto conservato perda con la conservazione alcune frazioni proteiche responsabili delle reazioni allergiche e per conseguenza la sua utilizzazione ha innegabili vantaggi per certe indicazioni rispetto all'uso del tessuto fresco.

Altre metodiche si prefiggono lo scopo di pretrattare i lembi di cornea freschi per diminuire il loro potere antigene, ma tali metodiche sono ancora in fase sperimentale. Da uno sguardo d'insieme sembra, in ogni modo, che l'impiego di materiale conservato comporti meno complicanze nel decorso postoperatorio di quello fresco. L'eteroinnesto, che come condizione indispensabile per l'attecchimento, deve essere sempre lamellare, trova impiego nelle varie forme di cheratite erpetica recidivante, sia superficiale, che profonda, nei leucomi superficiali, negli pterigi, nelle cheratiti bollose e nelle cheratiti a bandelletta. In tali ultimi due casi i risultati ottenibili sono notevoli per la possibilità di eliminare le bolle corneali e le erosioni dell'epitelio con scomparsa della sintomatologia dolorosa.

Un certo numero di indicazioni per tale intervento è rappresentato dai casi clinici in cui occorra ottenere un rischiaramento di zone corneali opache. Tale effetto trofico, già messo in evidenza per primo dal Filatov di Odessa per i trapianti omoplastici, sarebbe particolarmente marcato nel caso degli eteroinnesti e si spingerebbe fino a portare alla regressione della vascolarizzazione delle zone confinanti.

Si può concludere dunque affermando che l'eteroinnesto di cornea trova la sua indicazione precisa in tutti i casi in cui sia opportuno un innesto lamellare e non si abbia a disposizione materiale omologo, e so-

prattutto nei casi in cui il lembo trapiantato debba avere una funzione tettonica.

Una utilizzazione particolare degli eteroinnesti di cornea è stata studiata e largamente applicata da Castelli e coll. e da altri in sede *extra-corneale* con l'innesto di lembi sottili di cornea eterologa per l'attuazione di plastiche congiuntivali in sostituzione delle mucose congiuntivali e buccali, con certi vantaggi tecnici e funzionali rispetto a queste ultime.

CASI PARTICOLARI DI CHERATOPLASTICHE

Autocheratoplastica. In caso eccezionale è possibile eseguire l'autoinnesto perforante eterolaterale: esso sembra particolarmente indicato in casi in cui un trapianto precedente non sia stato tollerato, in casi di gravi affezioni corneali specialmente se molto vascolarizzate; naturalmente l'occhio controlaterale da cui viene prelevato l'innesto, deve essere funzionalmente perduto (postumi di distacchi di retina, atrofia ottica) con cornea perfettamente sana. I risultati di tale tecnica sono realmente eccellenti e sorprendono per la constatazione che l'occhio già precedentemente aggredito da altri interventi sopporta l'autoinnesto senza complicazioni flogistiche e senza alcuna reazione immunitaria.

Alcune tecniche lamellari speciali sono particolarmente adatte ad una grande varietà di forme cliniche di affezioni corneali e si impiegano a tal fine innesti con grande variabilità di forma e di dimensioni a seconda della morfologia della lesione da trattare. Le indicazioni per tali forme sono rappresentate dagli pterigi, specialmente se recidivanti o progressivi, dai panni corneali, dai postumi di lesioni traumatiche o cliniche della cornea, dal dermoide congenito, ecc.

Le *fistole corneali* offrono pure una indicazione interessante per il trapianto della cornea con lembi atipici, come quelli utilizzati nelle tecniche di Franceschetti e di Paufigue. È possibile con particolari tecniche di cheratoplastica modificare lo *stato refrattivo di occhi fortemente emmetropi* (miopia forte ed afachica); si deve a Barraquer il perfezionamento della tecnica adottato a tal fine che egli chiama Keratomileusis: l'idea di modificare leggermente la curva anteriore della cornea ottenendo così grandi variazioni ottiche parte dalla constatazione della enorme potenza diottrica della cornea stessa.

Tale autore utilizza la cheratoplastica lamellare con lembo dotato di un potere diottrico sia positivo che negativo. Il lembo è prelevato

dalla cornea stessa del paziente con l'aiuto di uno speciale strumento elettrico messo a punto dall'Autore. Benché in mano dell'ideatore si siano ottenuti positivi risultati, bisogna affermare che la cheratoplastica refrattiva è ancora in uno stadio nettamente sperimentale ed occorrono statistiche enormi ed osservazioni prolungate nel tempo per stabilire la validità e le indicazioni di tale intervento.

Una delle indicazioni più sicure e di grande soddisfazione per le cheratoplastiche perforanti è rappresentata dal *cheratocono*. Tale misteriosa malattia a sfondo degenerativo consiste in una deformazione della morfologia corneale per cui la membrana da sferica diventa conica per ectasia progressiva ed opacamento delle sue parti centrali con gravissima diminuzione delle funzioni visive.

Nonostante le indicazioni alla cheratoplastica perforante, alcuni autori di indiscussa fama dimostrano che la cheratoplastica lamellare subtotale offre del pari notevoli benefici in tale forma, anche se meno spettacolari di quelli ottenibili con la tecnica perforante. Però i vantaggi della lamellare sono da prendersi in considerazione per la assai scarsa comparsa di complicazioni rispetto alla tecnica perforante.

Alcune gravi forme cliniche offrono indicazioni di notevole interesse, come la cornea guttata e la distrofia endo-epiteliale di Fuchs: si tratta in questi casi di una lesione primitiva dell'endotelio corneale su base abiotrofica, che compare nelle persone molto anziane.

Considerazione a parte meritano le tecniche più recenti e certamente votate ad un avvenire di grande successo, che impiegano *materiali plastici* sotto forma di lamine trasparenti da innestarsi in corrispondenza dell'area pupillare sia superficialmente che in profondità. Tali metodiche trovano indicazione in forme patologiche corneali particolarmente gravi in cui gli interventi classici sono votati ad insuccesso. La Scuola Italiana di Roma, assieme a quelle francesi, ha portato un contributo notevole in questo campo (v. interventi di odontocheratopotesi di Strampelli, cheratopotesi con materiale plastico di Dollmann; epicheratopotesi, ecc.). Il punto debole delle cheratopotesi è evidentemente la possibilità di espulsione poiché l'impianto inerte non fa corpo con la cornea vivente. Strampelli ha superato l'ostacolo utilizzando la dentina di cui è nota la tolleranza per i diversi materiali alloplastici. Come la dentina è solidale all'osso alveolare, parimenti essa stabilisce rapporti biologici assai stretti e resistenti con la cornea ospitante ed a sua volta la dentina stessa ospita nel suo centro una protesì acrilica con funzioni ottiche di forma cilindrica adeguatamente fissata.

INDICAZIONI

In quali casi è indicata la cheratoplastica ?

La conoscenza delle indicazioni e dei limiti della cheratoplastica è bene sia nota sia al medico generico che a chiunque si interessa di problemi medico-biologici perché essa poi deve servire da base per giudicare sull'opportunità o meno di consigliare tale intervento a pazienti praticamente ciechi.

La conoscenza dei dati prognostici relativi all'intervento di trapianto di cornea permette di fare delle previsioni se non di certezza, almeno di probabilità circa le possibilità e le risultanze dell'intervento stesso. È necessario essere al corrente dei limiti entro i quali la cheratoplastica può assicurare un miglioramento della visione: perché non siano accese speranze ingiustificate, o perché pazienti in cui le cause di cecità sono causate oltretutto da alterazioni corneali, da lesioni irreversibili delle membrane oculari e del nervo ottico, non siano spinti ad affrontare inutili consulti o addirittura interventi senza speranza.

Mentre la cheratoplastica a scopo ottico si propone essenzialmente lo scopo di migliorare la visione del soggetto, la terapeutica ha lo scopo di arrestare un processo evolutivo a carico della cornea e di avviarlo verso la guarigione o di rischiarare zone corneali che non hanno tendenza a chiarificarsi spontaneamente. La cheratoplastica estetica praticata assai raramente ha il solo scopo di ottenere determinati risultati in occhi ciechi migliori di quanto si può ottenere con il tatuaggio o con il trattamento al cloruro d'oro.

Mentre in un primo tempo si sottoponevano ad intervento di cheratoplastica i casi limite rappresentati da forme gravissime di affezioni corneali, attualmente con il miglioramento della tecnica e con le maggiori possibilità offerte dalle migliorate condizioni di anestesia e dai moderni materiali di sutura, la tendenza è di estendere sempre più le indicazioni di tale intervento non limitandolo cioè ai casi di pazienti assolutamente privi di visione che, se non hanno nulla da perdere, hanno però scarse probabilità di successo, ma di estendere l'indicazione di tale operazione a molte altre forme con un minimo di residuo visivo utile.

Nella fase preoperatoria il paziente viene sempre informato circa le possibilità di successo e le complessità e delicatezza dell'intervento che richiede da parte dell'operato una stretta collaborazione nel lungo periodo postoperatorio.

Dal punto di vista delle indicazioni si possono considerare casi con prognosi favorevole accanto a casi con prognosi dubbia ed a forme con

prognosi nettamente sfavorevole. Alla prima categoria appartengono forme nelle quali l'opacità corneale e centrale è circondata da cornea trasparente di normale spessore, con profondità normale della camera anteriore, normotono e presenza di cristallino. Piccole aderenze posteriori non hanno importanza, mentre quelle anteriori sono di prognosi piuttosto sfavorevole. Al secondo gruppo appartengono casi con alterazioni più serie e sfavorevoli rispetto al gruppo precedente (v. fig. 3 - casistica personale). Al terzo gruppo appartengono i casi nei quali il trapianto viene a contatto con tessuto corneale in gran parte alterato (leucomi vascolarizzati, sinechie anteriori, camera anteriore piatta, afachia, glaucoma).

Per quanto concerne l'età, è opportuno non intervenire al di sotto dei 14 anni, per le possibilità di irrequietezza dei piccoli pazienti nel decorso postoperatorio. I limiti superiori di età sono valutati esclusivamente in base al complesso clinico ed alle condizioni funzionali del paziente, non essendovi praticamente controindicazioni dal punto di vista tecnico, ma solo eventuali controindicazioni dal punto di vista generale.

Per quanto riguarda le indicazioni per le singole forme cliniche, si può affermare che il trapianto della cornea è indicato in tutti i casi in cui una opacità di tale tessuto provoca una perdita di potere visivo tale da rendere l'occhio funzionalmente escluso, tenendo debito conto dell'età e delle esigenze visive del paziente stesso.

I processi di distrofia corneale di carattere familiare o ereditario offrono ottime indicazioni per tale intervento.

I casi di distrofia endocorneale di Fuchs sono di prognosi relativamente maligna per le gravi alterazioni della membrana elastica posteriore e dell'endotelio.

Come più sopra considerato, il cheratocono rappresenta una indicazione brillante all'intervento di cheratoplastica purché si usi la tecnica della sutura diretta lembo a lembo e si impieghino lembi di notevoli dimensioni con asportazione subtotale della cornea ammalata.

In tali casi l'indicazione all'intervento è da prendersi in considerazione solo dopo constatata la inutilità dell'applicazione di lenti corneali.

La cheratoplastica a caldo rappresenta una indicazione relativamente recente all'intervento, che deve essere deciso in ogni caso dopo ponderata valutazione di tutti i dati clinici e prognostici a disposizione del chirurgo.

Si tratta infatti di intervenire chirurgicamente su malattie oculari che durante l'osservazione clinica del loro decorso abbiano dimostrato d'essere ribelli ad ogni forma di terapia medica fin qui praticata: varie forme di cheratite suppurativa, l'acne rosacea della cornea, alcune gravi forme di cheratite erpetica, la cheratite disciforme e la cheratite inter-

stiziale sono quadri clinici a proposito dei quali deve essere vagliata attentamente la possibile indicazione del cosiddetto intervento a caldo, prima cioè che il processo infettivo risulti clinicamente esaurito.

COMPLICAZIONI DELLA CHERATOPLASTICA

A parte le complicazioni legate ad errori di indicazione od alla tecnica dell'intervento, resta da considerare in tale sede un quadro clinico di estremo interesse sia dal punto di vista pratico che da quello dottrinale, rappresentato dalla c. d. malattia del lembo.

Il tessuto corneale, pur avendo una sua costituzione chimica e strutturale ed una sua biologia affatto particolari, pur essendo privo di vasi, non sfugge alla legge generale che regola l'avvenire clinico e biologico degli omotrapianti e degli eterotrapianti. Le manifestazioni immunologiche a carico della cornea offrono un quadro molto complesso e variabile e spesso imprevedibile per qualità ed intensità di risposta alle sollecitazioni bioanafiltiche, a seconda delle quantità di antigene presente e delle possibilità che esso raggiunga i vasi delle strutture vicine, o quelli di una cornea patologica. Esiste forse anche la possibilità che cellule immunologicamente competenti raggiungano il trapianto attraverso i vasi del tessuto corneale.

Si è negli ultimi anni messa a fuoco anche l'importanza della personalità biologica del donatore, circostanza che appare evidente dalla identità riscontrata da più autori della risposta immunologica di trapianti dello stesso donatore in due riceventi diversi.

Gli odierni studi sulla immunologia dei trapianti corneali tendono a raggiungere la possibilità di una scelta del donatore con criteri biologici precisi che permettano una tolleranza costante del lembo trapiantato da parte della cornea ospite.

La malattia del lembo rappresenta un quadro clinico particolare che compromette spesso definitivamente i risultati dell'operazione in una percentuale modestissima di omotrapianti. Essa inizia al termine della terza settimana dopo l'intervento di cheratoplastica. La genesi di tale opacamento del lembo trapiantato, instaurantesi rapidamente è generalmente riportata a fenomeni di natura immunologica. Sperimentalmente è stato accertato che nello stroma corneale stesso sono presenti cellule di natura reticolo-endoteliale capaci di produrre anticorpi. Dal punto di vista chimico sono le proteine corneali costituenti essenziali della cellula gli elementi responsabili di tale movimento anafilattico.

Tali proteine presenti nel lembo trapiantato sensibilizzerebbero l'ospite, con successiva formazione di anticorpi che, reagendo con l'antigene, causerebbero lo sviluppo di una reazione allergica. Dal punto di vista clinico, molte osservazioni dimostrano l'importanza della presenza di vasi sanguigni a contatto col disco corneale innestato nel determinismo della malattia del lembo. Dal punto di vista pratico un problema importante, anche nei confronti prognostici, è rappresentato dalla possibilità di trattamento preventivo del materiale da innesto per renderlo più idoneo: si sa già da tempo che la morte delle cellule del trapianto ne facilita l'attecchimento e permette una maggiore percentuale di innesti con disco trasparente.

I *metodi di conservazione delle cornee aumentano* per elementari motivi, le possibilità di attuazione pratica dell'intervento. Per la nota carenza di materiale umano, si sono moltiplicati gli studi sulla conservazione dei lembi corneali e diversi sono i metodi che mirano a tale scopo.

Il sistema usuale è rappresentato dall'enucleazione con la conservazione del globo intero in ambiente fresco a + 4°, secondo la metodica di Carrel e Magitot. Si consiglia di prelevare il bulbo il più presto possibile dopo la morte con tutte le regole della asepsi. L'esperienza afferma che gli occhi dei bambini offrono tessuti poco favorevoli all'innesto, mentre quelli delle persone anziane, che sono in pratica i più disponibili, offrono maggiori possibilità di successo. Occorre in ogni caso accertare le cause della morte per poter eliminare sicuramente ogni possibilità di infezione e di innesto di cellule tumorali.

I casi più favorevoli sono quelli offerti dagli esiti di traumatismo o da incidenti cardiaci acuti, nei quali vi sia stata morte improvvisa; mentre le cornee di pazienti deceduti dopo coma lungamente protrattosi, offrono minori possibilità di successo.

Il bulbo si conserva in ambiente freddo ed umido, umettato da soluzioni contenenti antibiotici. Sul nuovo metodo di Payrau con silico-dissecazione della cornea mi sono precedentemente trattenuto, insistendo sulla sua utilità in campo di etero-innesti.

PROGNOSI

Il successo del trapianto corneale è condizionato nettamente, oltreché dal rispetto scrupoloso della tecnica e dal trattamento pre e post-operatorio più adeguato, anche dalla scelta di ogni singolo caso: occorre stabilire se lo stato della cornea è adatto o meno al trapianto. In caso di vascolarizzazione corneale prognosticamente pericolosa, può servire un

pre-trattamento con beta-terapia mentre in altri casi può essere indicata una cheratoplastica lamellare a scopo trofico per migliorare il terreno sul quale dovrà in secondo tempo essere attuata una perforante.

LEGISLAZIONE SUI TRAPIANTI CORNEALI

La recente legislazione sull'asportazione di parti del cadavere ha codificato le modalità tecniche e legali a cui l'operatore si deve attenere in ogni singolo caso, in cui ritenga necessario il prelievo del bulbo oculare o della sola cornea del cadavere per eseguire una cheratoplastica. Occorre in ogni caso il permesso dei parenti del defunto, quando non vi sia una precisa disposizione in merito espressa dalla persona deceduta. Il prelievo dei tessuti necessari all'intervento non può in alcun caso essere eseguito prima dell'accertamento della morte eseguito dall'internista mediante esame elettrocardiografico. Dal punto di vista pratico, ogni operatore ha riscontrato più volte una certa perplessità da parte dei parenti, motivata dal dubbio che il prelievo possa essere eseguito senza la certezza assoluta (provata biologicamente) dell'avvenuto decesso. Tali ragioni, dichiarate o meno dai parenti, sono più volte causa di mancato consenso alla cheratoplastica.

La possibilità di eseguire il prelievo della sola cornea al fine dell'intervento rimuove un'altra notevole difficoltà unanimemente segnalata, alla concessione del consenso al prelievo stesso. Con tale metodica infatti si può assicurare in ogni caso ai parenti del deceduto che, dopo espletato il prelievo delle due cornee, l'aspetto estetico del cadavere non viene alterato. L'aspetto dell'occhio infatti non viene modificato che minimamente e solo ad un attento esame, in seguito al prelievo della sola cornea, poiché la visibilità di tale membrana è condizionata dall'esistenza del suo riflesso speculare caratteristico, che scompare dopo la morte per intorbidamento ed edema dell'epitelio e per la mancanza di liquido lacrimale necessario per permettere l'effetto specchiante della membrana corneale. Mi risulta che la possibilità di eseguire l'intervento di asportazione della cornea senza alterare l'aspetto del cadavere non sia conosciuta e che la divulgazione di tale nozione possa rendere più facile l'attuazione dell'intervento di cheratoplastica. Ciò è reso possibile dalla metodica di Amsler, che permette di lasciare il bulbo oculare in orbita, asportando solo la cornea che può essere conservata o a secco o in mezzo oleoso, e che sarà successivamente tagliata per l'esecuzione dell'intervento.

In tale caso è opportuno sezionare il disco corneale praticando la trapanazione dell'endotelio verso l'epitelio, mentre la cornea stessa si adatta su un blocco di paraffina convenientemente modellato allo scopo di facilitarne la perforazione.

RIASSUNTO - L'A. fa una messa a punto dei problemi attuali della cheratoplastica. Dopo un breve cenno alla storia della cheratoplastica, si passano in rassegna i vari tipi di trapianto corneale, soffermandosi sulle caratteristiche, sulle indicazioni e sulle varie tecniche di tali interventi.

Accenna poi brevemente ad alcune metodiche recenti ed ancora poco note, come l'impiego di materiale plastico e la cheratoplastica refrattiva. Fa quindi qualche considerazione sui metodi di conservazione delle cornee.

Nel rispetto della Legislazione attuale, che regola l'asportazione delle parti del cadavere, l'A. afferma esserci la possibilità di eseguire l'asportazione della cornea da pazienti sul cui decesso si ha la sicurezza assoluta, come pure è possibile eseguire l'asportazione limitata della cornea senza che sia alterato l'aspetto esteriore del cadavere.